

Асоціація «Серцево-судинних хірургів України»

Державна установа «Національний інститут серцево-судинної хірургії
імені М. М. Амосова Національної академії медичних наук України»

Національний університет охорони здоров'я України імені П. Л. Шупика



УКРАЇНСЬКИЙ
ЖУРНАЛ

СЕРЦЕВО- СУДИННОЇ ХІРУРГІЇ

UKRAINIAN JOURNAL OF
CARDIOVASCULAR SURGERY

2022, том 30, No 1

Наукове видання

Засновники:

Асоціація «Серцево-судинних хірургів України»

Державна установа «Національний інститут серцево-судинної хірургії імені М. М. Амосова Національної академії медичних наук України»

Національний університет охорони здоров'я України

імені П. Л. Шупика

ТОВ «Професійні видання Східна Європа»

Головний редактор:

В. В. Лазоришинець,
академік НАМН України,
член-кореспондент НАН України,
д-р мед. наук, проф.

Редакційна колегія:

А. В. Руденко, заступник
головного редактора (Київ)

Л. В. Кулик, заступник головного
редактора (Львів)

О. Д. Бабляк (Київ)

J. Białkowski (Польща)

Р. М. Вітовський (Київ)

І. М. Ємець (Київ)

А. К. Куркевич (Київ)

В. Б. Максименко (Київ)

О. С. Никоненко (Запоріжжя)

W. M. Novick (США)

І. В. Полівенок (Харків)

О. В. Рибаківа (Київ)

К. В. Руденко (Київ)

С. О. Сіромаха (Київ)

М. Ю. Соколов (Київ)

О. М. Трембовецька (Київ)

С. В. Федьків (Київ)

P. Ferrazzi (Італія)

A. Weymann (Німеччина)

Редакційна рада:

Є. В. Аксьонов (Київ)

М. Ю. Атаманюк (Київ)

О. А. Береговий (Київ)

Н. М. Верич (Київ)

В. К. Гринь (Київ)

С. О. Дікуха (Київ)

О. М. Довгань (Київ)

В. А. Жовнір (Київ)

В. П. Захарова (Київ)

Ю. І. Карпенко (Одеса)

А. І. Кланца (Хмельницький)

В. І. Кравченко (Київ)

І. М. Кравченко (Київ)

О. А. Крикунов (Київ)

С. В. Максименко (Дніпро)

В. Г. Мішалов (Київ)

Є. А. Настенко (Київ)

Ю. В. Панічкін (Київ)

В. В. Попов (Київ)

Н. М. Руденко (Київ)

О. В. Руденко (Київ)

Л. Л. Ситар (Київ)

Р. І. Соскида (Ужгород)

О. С. Стичинський (Київ)

Я. П. Труба (Київ)

С. М. Фуркало (Київ)

Український журнал серцево-судинної хірургії

Свідоцтво про державну реєстрацію КВ № 24932-14872П видано 19.08.2021 р.
Міністерством юстиції України.

До травня 2019 року виходив під назвою «**Вісник серцево-судинної хірургії**» (Свідоцтво про державну реєстрацію КВ № 20730-10530П видано 08.05.2014 р.
Державною реєстраційною службою України).

До 2014 року виходив під назвою «**Щорічник наукових праць Асоціації серцево-судинних хірургів України**», атестований Вищою атестаційною комісією (затверджено постановою президії ВАК України від 14 квітня 2010 р. № 1-05/3 «Про внесення періодичних наукових фахових видань до нового переліку наукових фахових видань України»).

Рекомендовано Вченою радою ДУ «Національний інститут серцево-судинної хірургії імені М. М. Амосова Національної академії медичних наук України».
Протокол № 6 від 17.03.2022 р.

Журнал внесений до Переліку наукових фахових видань України, в яких можуть публікуватися результати дисертаційних робіт на здобуття наукових ступенів доктора і кандидата наук, категорія «Б» (затверджено Наказом Міністерства освіти та науки України від 17.03.2020 р. № 409).

Матеріали публікуються мовою оригіналу.

Статті, що отримує редакція видання для публікації, проходять внутрішнє та зовнішнє подвійне сліпе рецензування.

Розповсюджується безкоштовно.

Електронну версію видання представлено на сайті www.cvs.org.ua, а також на сайті Національної бібліотеки імені В. І. Вернадського в розділі «Наукова періодика України».

Додрукарська підготовка видання: Н. Г. Гноевая.

Сайт журналу: С. В. Рисін.

Адреса редакції: 03038, Україна, м. Київ, вул. М. Амосова, 6.
e-mail: cvs-herald@ukr.net

Підписано до друку 23.03.2022 р.

Папір крейдовий. Друк офсетний. Формат 70x100/16. Ум. друк. арк. 23,5.

Тираж 200 прим.

Замовлення № 283

Видавець: ТОВ «Професійні видання Східна Європа»

Друк: ТОВ «САЮР ГРУП»

03038, м Київ, вул. Нововокзальна, 8

Свідоцтво суб'єкта видавничої справи ДК 6125

© Асоціація «Серцево-судинних хірургів України»

© Державна установа «Національний інститут серцево-судинної хірургії імені М. М. Амосова Національної академії медичних наук України»

© Національний університет охорони здоров'я України імені П. Л. Шупика

© ТОВ «Професійні видання Східна Європа»

ISSN 2664-5963 (Print)

ISSN 2664-5971 (Online)

Association of Cardiovascular Surgeons of Ukraine
National M.M. Amosov Institute of Cardiovascular Surgery National Academy
of Medical Sciences of Ukraine
Shupyk National Healthcare University of Ukraine



UKRAINIAN JOURNAL OF **CARDIO- VASCULAR SURGERY**

УКРАЇНСЬКИЙ ЖУРНАЛ
СЕРЦЕВО-СУДИННОЇ ХІРУРГІЇ

2022, Volume 30, Number 1

Scientific edition

The founders:

National M. M. Amosov Institute of
Cardiovascular Surgery National
Academy of Medical Sciences of
Ukraine

Association of Cardiovascular
Surgeons of Ukraine

Shupyk National Healthcare
University of Ukraine

Publisher Professional Edition
Eastern Europe

Chief editor:

V.V. Lazoryshynets,
Member of the National Academy
of Medical Sciences of Ukraine,
Corresponding Member
of the National Academy
of Sciences of Ukraine, prof.

Editorial Board:

A. V. Rudenko, deputy
chief editor (Kyiv)
L. V. Kulyk, deputy
chief editor (Lviv)
O. D. Babliak (Kyiv)
J. Bialkowski (Poland)
R. M. Vitovsky (Kyiv)
I. M. Yemets (Kyiv)
A. K. Kurkevych (Kyiv)
V. B. Maksimenko (Kyiv)

W. M. Novick (USA)
O. S. Nikonenko (Zaporizhzhia)
I. V. Polivenok (Kharkiv)
O. V. Rybakova (Kyiv)
K. V. Rudenko (Kyiv)
S. O. Siromakha (Kyiv)
M. Yu. Sokolov (Kyiv)
O. M. Trembovetska (Kyiv)
P. Ferrazzi (Italy)
A. Weymann (Germany)

Editorial Committee:

Ye. V. Aksenov (Kyiv)
M. Yu. Atamaniuk (Kyiv)
O. A. Beregovyy (Kyiv)
N. M. Verych (Kyiv)
V. K. Gryn (Kyiv)
S. O. Dykucha (Kyiv)
O. M. Dovgan (Kyiv)
V. A. Zhovnir (Kyiv)
V. P. Zakharova (Kyiv)
Yu. I. Karpenko (Odesa)
A. I. Klantsa (Khmelnitsky)
V. I. Kravchenko (Kyiv)
I. M. Kravchenko (Kyiv)

O. A. Krykunov (Kyiv)
S. V. Maksimenko (Dnipro)
V. G. Mishalov (Kyiv)
Ye. A. Nastenکو (Kyiv)
Yu. V. Panichkin (Kyiv)
V. V. Popov (Kyiv)
N. M. Rudenko (Kyiv)
O. V. Rudenko (Kyiv)
L. L. Sitar (Kyiv)
R. I. Soskyda (Uzhgorod)
O. S. Stychinskyi (Kyiv)
Ya. P. Truba (Kyiv)
S. M. Furkalo (Kyiv)

Ukrainian Journal of Cardiovascular Surgery

The registration certificate KB No. 24932-14872ПП was issued on August 19, 2021 by the Ministry of Justice of Ukraine.

Edited under title “Cardiovascular Surgery Herald” since may 2019 (the registration certificate KB No. 20730-10530 ПП was given in 08.05.2014 by The State registration service of Ukraine).

Edited under title “The yearbook of scientific works of Ukrainian Society of Cardiovascular Surgery” since 2014, certified by the Highest Attestation Commission (approved by the decision of the Presidium of the HAC of Ukraine of April 14, 2010 No. 1-05 / 3 “On adding of periodical scientific professional editions to the new list of scientific professional editions of Ukraine”).

Recommended by the Scientific Board of the National M. M. Amosov Institute of Cardiovascular Surgery National Academy of Medical Science of Ukraine. Protocol No 6 dated March 17, 2022.

The Journal was included to the list of Ukrainian Scientific Professional Editions in which the results of doctoral thesis for PhD achievement can be published, category B (Б) (approved by the order of The Ministry of Education and Sciences of Ukraine dated March 17, 2020 No. 409).

All materials are published in the source language.

All submitted articles are undergoing internal and external double-blind peer review.

The journal is free of charge.

Electronic version is presented at www.cvs.org.ua, as well as at the web-site of the Vernadsky National Library in department of «Scientific periodical press of Ukraine».

Prepress preparation of edition: N.G. Gnoyevaya.

On-line: S. V. Rysin.

Address of the editorial office: 6 Amosov Street, Kyiv 03038

e-mail: cvs-herald@ukr.net

Signed for print 25.03.2022

Offset print. Size 70x100/16. Cond. Print sheets. 23,5

Circulation 200 samples.

Order No. 283

Publisher Professional Edition Eastern Europe

Printer LLC Saiur Group

8 Novovokzalna Street, Kyiv 03038

ISSN 2664–5963 (Print)

ISSN 2664–5971 (Online)

© National M.M. Amosov Institute of Cardiovascular Surgery National Academy of Medical Sciences of Ukraine

© Association of Cardiovascular Surgeons of Ukraine

© Shupyk National Healthcare University of Ukraine

© Publisher Professional Edition Eastern Europe

ЗМІСТ

ПОДІЇ, ІСТОРІЯ, ЮВІЛЕЇ

- В. В. Лазоришинець* 7
Нам пощастило писати перші сторінки новітньої історії світової цивілізації

ІШЕМІЧНА ХВОРОБА СЕРЦЯ

- Гогаєва О. К., Руденко А. В., Лазоришинець В. В., Руденко С. А., Андрущенко Т. А.* 9
Тиреоїдна патологія у кардіохірургічних пацієнтів високого ризику з ішемічною хворобою серця

НАБУТІ ВАДИ СЕРЦЯ

- Семенів П. М.* 15
Вплив тривалості операції та ішемічного часу штучного кровообігу на структуру післяопераційних ускладнень у пацієнтів після хірургічного лікування багатоклапанних вад у поєднанні із коронарною патологією

ВРОДЖЕНІ ВАДИ СЕРЦЯ

- Якімішен О. О., Бойко С. М., Малишева Т. А., Гойдра А. П., Труба Я. П.* 21
Аналіз випадків інфікування полірезистентною *Klebsiella pneumoniae* у дітей з вродженими вадами серця

ПАТОЛОГІЯ АОРТИ

- Жеков І. І., Кравченко В. І., Саргош О. І., Ларіонова О. Б., Руденко А. В.* 27
Результати лікування пацієнтів із симультанним ураженням аорти й ішемічною хворобою серця
- Кравченко В. І., Перепелюк А. І., Жеков І. І., Черпак Б. В., Саргош О. І.* 32
Результати використання техніки переключення судин дуги аорти у формуванні безсудинної зони фіксації стент-графту в гібридному лікуванні аневризми грудної аорти
- Тарасенко Ю. М.* 37
Безпосередні та віддалені результати хірургічного лікування посткоарктаційних аневризми аорти

ПАТОЛОГІЯ МІОКАРДА ТА СЕРЦЕВА НЕДОСТАТНІСТЬ

- Денисюк К. В., Лоскутов О. А., Дружина О. М.* 43
Оцінювання ефективності застосування гемосорбції на основі імуносорбенту під час комплексної консервативної терапії пацієнтів з термінальною серцевою недостатністю

CONTENTS

EVENTS, HISTORY, ANNIVERSARIES

- Vasyl V. Lazoryshynets* 7
We are Honored to Write the First Pages of the Modern History of World Civilization

ISCHEMIC HEART DISEASE

- Olena K. Gogayeva, Anatoliy V. Rudenko, Vasyl V. Lazoryshynets, Serhii A. Rudenko, Tetiana A. Andrushchenko* 9
Thyroid Pathology in High-Risk Cardiac Surgery Patients with Coronary Artery Disease

ACQUIRED HEART DISEASES

- Petro M. Semenov* 15
The Influence of Operation Duration and Ischemic Time of Artificial Circulation on the Structure of Postoperative Complications in Patients after Surgical Treatment of Multivalvular Defects Combined with Coronary Pathology

CONGENITAL HEART DEFECTS

- Olena O. Yakimishen, Serhii M. Boyko, Tetiana A. Malysheva, Anna P. Goidra, Iaroslav P. Truba* 21
Analysis of Cases of Multidrug-Resistant *Klebsiella pneumoniae* Infection in Children with Congenital Heart Defects

PATHOLOGY OF AORTA

- Ihor I. Zhekov, Vitalii I. Kravchenko, Oleh I. Sarhosh, Olena B. Larionova, Anatoliy V. Rudenko* 27
Results of Treatment of Patients with Concomitant Aortic Lesions and Coronary Heart Disease
- Vitalii I. Kravchenko, Andrii I. Perepeliuk, Ihor I. Zhekov, Bogdan V. Cherpak, Oleh I. Sarhosh* 32
The Results of the Use of the Technique of Switching the Vessels of the Aortic Arch in the Formation of the Avascular Zone of Stent-Graft Fixation in the Hybrid Treatment of Thoracic Aortic Aneurysms
- Yurii M. Tarasenko* 37
Immediate and Long-Term Results of Surgical Treatment of Postcoarctation Aneurysms of Aorta

MYOCARDIAL PATHOLOGY AND HEART FAILURE

- Kateryna V. Denysiuk, Oleh A. Loskutov, Oleksandr M. Druzhyina* 43
Evaluation of the Effectiveness of Immunosorbent-Based Hemisorption in Comprehensive Conservative Therapy of End-Stage Heart Failure Patients

ПОРУШЕННЯ РИТМУ СЕРЦЯ

- Петканич М. М., Поташев С. В., Банковська Н. В., Лазоришинець В. В.* 49
Стан міокардіальної функції шлуночків та центральної гемодинаміки у пацієнтів з вторинним дефектом міжпередсердної перегородки, ускладненим персистуючою або пароксизмальною фібриляцією передсердь
- Стычинский А. С., Альмиз П. А., Топчий А. В.* 59
Клиническое значение индуцирования фибрилляции предсердий после изоляции легочных вен

ЗАГАЛЬНІ ПИТАННЯ СЕРЦЕВО-СУДИННОЇ ХІРУРГІЇ

- Никоненко А. О., Подлужний Г. С., Коляда Н. А., Левчак Ю. А., Гардубей Є. Ю., Зубрик І. В., Наумова О. О., Никоненко О. С., Горленко Ф. В., Матвеев С. О., Рябоконт О. В.* 64
Тромботичні стани у пацієнтів з COVID-19: динаміка D-димера та тактика антикоагулянтної терапії

КЛІНІЧНИЙ ВИПАДОК

- Гогаєва О. К., Руденко М. Л., Іоффе Н. О.* 71
Клінічний випадок хірургічного лікування постінфарктної тромбованої аневризми лівого шлуночка після перенесеної двобічної полісегментарної COVID-19-асоційованої пневмонії
- Кобза І. І., Мота Ю. С., Кобза Т. І.* 77
Особливості діагностики та хірургічного лікування аневризми черевного відділу аорти в поєднанні з підковоподібною ниркою
- Маньковський Г. Б., Джузь Я. Ю., Марушко Є. Ю., Саєнко Я. А., Руденко Н. М., Маньковський Б. М.* 83
Використання постійного моніторингу глюкози у пацієнта з ішемічною хворобою серця та супутнім цукровим діабетом 2-го типу
- Перепека Є. О., Кравчук Б. Б., Параций О. М., Груб'як Л. М., Леончук В. Л., Сичик М. М.* 89
Стимуляція лівої ніжки пучка Гіса через міжшлуночкову перегородку

РЕКОМЕНДАЦІЇ

- Методичні рекомендації МОЗ України щодо організації надання медичної допомоги постраждалим під час бойових дій 94
- Принципи надання медичної допомоги при бойовій травмі серця в малюнках та алгоритмах 99
- Вимоги до публікацій у журналі «Український журнал серцево-судинної хірургії»* 108

RHYTHM DISTURBANCES

- Myroslav M. Petkanych, Sergiy V. Potashev, Nataliia V. Bankovska, Vasil V. Lazoryshynets* 49
Ventricular Myocardial Function and Central Hemodynamics in Patients with Secondary Atrial Septal Defect and Persistent or Paroxysmal Atrial Fibrillation
- Oleksandr S. Stychynskyi, Pavlo O. Almiz, Alina V. Topchii* 59
Clinical Significance of Induction of Atrial Fibrillation after Pulmonary Vein Isolation

GENERAL ISSUES OF CARDIOVASCULAR SURGERY

- Andriy O. Nykonenko, Heorhii S. Podluzhnyi, Nadia A. Koliada, Yuriy A. Levchak, Yevheniy Yu. Hardubey, Iryna V. Zubryk, Olga O. Naumova, Olexandr S. Nykonenko, Fedir V. Horlenko, Serhii O. Matvieiev, Olena V. Riabokon* 64
Thrombotic Conditions in Patients with COVID-19: Dynamics of D-Dimer and Tactics of Anticoagulant Therapy

CASE REPORT

- Olena K. Gogayeva, Mykola L. Rudenko, Natalia O. Ioffe* 71
Surgical Treatment of Postinfarction Thrombosed Left Ventricular Aneurysm after Bilateral Polysegmental COVID-19-Associated Pneumonia. Case Report
- Ihor I. Kobza, Yuliya S. Mota, Taras I. Kobza* 77
Features of Diagnosis and Surgical Treatment of Abdominal Aortic Aneurysms with a Horseshoe Kidney
- Georgy B. Mankovsky, Yana Yu. Dzhun, Yevhen Yu. Marushko, Yanina A. Saienko, Nadiya M. Rudenko, Boris M. Mankovsky* 83
Use of Continuous Glucose Monitoring in Patient with Coronary Artery Disease and Type 2 Diabetes Mellitus: Case Report
- Eugene O. Perepeka, Borys B. Kravchuk, Oksana M. Paratsii, Liliانا M. Hrubyak, Volodymyr L. Leonchuk, Maryna M. Sychyk* 89
Transventricular Left Bundle Branch Pacing

RECOMMENDATIONS

- Methodological Recommendations of the Ministry of Health of Ukraine on the Organization of Medical Care for Victims of Hostilities 94
- Principles of Medical Assistance in Combat Heart Injury in Schemes and Algorithms 99
- Requirements of publication in the Ukrainian Journal of Cardiovascular Surgery* 108

Никоненко А. О.¹, д-р мед. наук, професор, завідувач кафедри госпітальної хірургії, <https://orcid.org/0000-0002-5720-2602>

Подлужний Г. С.¹, старший лаборант кафедри госпітальної хірургії, <https://orcid.org/0000-0003-1211-8148>

Коляда Н. А.², канд. мед. наук, асистент кафедри отоларингології, <https://orcid.org/0000-0003-1943-8283>

Левчак Ю. А.⁴, д-р мед. наук, завідувач відділення судинної хірургії, <https://sandbox.orcid.org/0000-0001-7001-4350>

Гардубей Є. Ю.⁵, канд. мед. наук, завідувач відділення хірургії судин, <https://orcid.org/0000-0001-6586-5951>

Зубрик І. В.¹, д-р філософії, асистент кафедри госпітальної хірургії, <https://orcid.org/0000-0002-5578-133X>

Наумова О. О.⁶, канд. мед. наук, лікар-алерголог, <https://orcid.org/0000-0002-1318-8319>

Никоненко О. С.², д-р мед. наук, професор, ректор, <https://orcid.org/0000-0002-3595-2736>

Горленко Ф. В.³, д-р мед. наук, професор кафедри хірургічних хвороб медичного факультету, <http://orcid.org/0000-0002-0496-2069>

Матвєєв С. О.¹, канд. мед. наук, асистент кафедри госпітальної хірургії, <https://orcid.org/0000-0002-7268-5817>

Рябокоть О. В.¹, д-р мед. наук, завідувач кафедри інфекційних хвороб, <https://orcid.org/0000-0002-7394-4649>

¹Запорізький державний медичний університет, м. Запоріжжя, Україна

²ДЗ «Запорізька медична академія післядипломної освіти МОЗ України», м. Запоріжжя, Україна

³ДВНЗ «Ужгородський національний університет», м. Ужгород, Україна

⁴КНП «Закарпатська обласна клінічна лікарня ім. А. Новака» Закарпатської обласної ради, м. Ужгород, Україна

⁵КНП «Херсонська міська клінічна лікарня ім. Є. Є. Карабелеша», м. Херсон, Україна

⁶ДУ «Інститут отоларингології ім. проф. О. С. Коломійченка НАМН України», м. Київ, Україна

Тромботичні стани у пацієнтів з COVID-19: динаміка D-димера та тактика антикоагулянтної терапії

Резюме. У дослідженнях показано, що коронавірусна хвороба COVID-19 часто справляє патологічний вплив на серцево-судинну систему та часто викликає тромботичні стани.

Мета дослідження – провести ретроспективний аналіз даних пацієнтів з COVID-19, визначити динаміку змін D-димера, виявити можливі кореляції розвитку тромботичних станів, визначити тактику антикоагулянтної терапії.

Матеріали та методи. Проведений ретроспективний аналіз даних 121 пацієнта, що перенесли COVID-19. Середній вік становив $46,9 \pm 15,3$ року.

Результати. Тромботичні стани було діагностовано у 41 хворого на 9,5-у (4–21) добу від початку інфекції COVID-19. Тромбоемболія легеневої артерії виявлена у 14 пацієнтів, тромбози глибоких вен – у 17 та артеріальні тромбози – у 8 хворих. На $2,4 \pm 0,4$ місяця після захворювання у 9 пацієнтів виникли тромботичні ускладнення: тромбофлебіт у басейні верхньої порожнистої вени у 4 пацієнтів, тромбоз глибоких вен – у 3 та артеріальний тромбоз – у 2 хворих. За даними аналізу, максимальне підвищення D-димера відзначалося на 7–14-у добу захворювання $625,0$ (506 – 1200) нг/мл.

Висновки. При рівні D-димера більше 700 нг/мл з урахуванням тяжкості перебігу захворювання слід розглядати призначення профілактичної дози антикоагулянтів. Ймовірність асимптомного тромбозу різко підвищується при рівні понад 2000 нг/мл. Тромбопрофілактика показана пацієнтам із середньою або тяжкою формою перебігу COVID-19. Враховуючи ризики тромботичних станів, слід продовжувати тромбопрофілактику антикоагулянтами до 2 місяців після одужання.

Ключові слова: тромбоемболія легеневої артерії, коронавірусна хвороба 2019, венозні тромбози, артеріальні тромбози, тромбопрофілактика, антиагреганти.

Вступ. Наприкінці 2019 року гостре респіраторне захворювання, що спричинило епідемію в Wuhan, China, міжнародною організацією охорони здоров'я було визначено як коронавірусна хвороба 2019 або COVID-19 [1, 2].

У дослідженні доведено, що коронавірус (COVID-19) проникає у клітини шляхом зв'язування ангіотензинперетворюючого фермента 2 (ACE-2), який міститься переважно на альвеолярному епітелії та ендотелії. Вважається, що активація ендотеліальних клітин є основною причиною провокування тромбозу, а фрагменти вірусів виявляються в ендотеліальних клітинах різних органів, від легень до шлунково-кишкового тракту [5]. Також під час гістологічного дослідження легеневих судин виявляють локальні тромбози та мікроангіопатії [9].

Одним з найбільш важливих моментів у розвитку COVID-19 є підвищення рівня D-димера. Незважаючи на те що багато запальних процесів можуть впливати на рівень D-димера, його підвищення більшою мірою відображає тромбоз у пацієнтів з COVID-19 [6, 7], а підвищений рівень D-димера (> 1000 нг/мл) при госпіталізації пацієнтів був пов'язаний з ризиком госпітальної смертності [8].

За даними авторів, зростання випадків тромботичних ускладнень пов'язано із сезонністю. Так, у зимовий період кількість тромботичних станів збільшується, що обумовлено вірусною інфекцією [3, 4].

На сьогодні залишається не зрозумілим зв'язок і залежність тяжкості перебігу захворювання, супутньої патології та вірогідності розвитку фатального артеріального або венозного тромбозів. Також відсутні узагальнені дані щодо тактики проведення антикоагулянтної терапії, профілактики тромбозів у пацієнтів з COVID-19.

Мета роботи – провести ретроспективний аналіз даних пацієнтів з COVID-19, визначити динаміку змін D-димера, виявити можливі кореляції розвитку тромботичних станів, визначити тактику антикоагулянтної терапії.

Матеріали та методи. Дослідження ретроспективне, проведено у період з жовтня 2020 по квітень 2021 року в медичних закладах міст Запоріжжя, Ужгорода, Херсона та Києва. Пацієнти з тромботичними ускладненнями перебували на стаціонарному лікуванні або під спостереженням судинного хірурга.

Проведений ретроспективний аналіз даних 121 пацієнта. Критерієм включення в дослідження була наявність COVID-19 будь-якого ступеня тяжкості, підтвердженого методом полімеразної ланцюгової реакції (ПЛР). Критеріями виключення були наявність ПЛР-підтвердженого COVID-19 та онкологічного захворювання або негативний результат ПЛР і негативні впродовж 2 місяців після перенесеної хвороби IgG. Було підготовлено два види опитувальника – паперовий та електронний (Google Forms). У всіх учасників отримано згоду на обробку даних. У

всіх випадках опитувальник був заповнений лікуючим лікарем.

Середній вік хворих становив $46,9 \pm 15,3$ року, від 19 до 87 років. Чоловіків було 64 (52,8 %), жінок – 57 (47,1 %). Індекс маси тіла – $26,3 \pm 5,6$ кг/м². COVID-19 був підтверджений методом ПЛР у 108 випадках (89,3 %), в інших випадках був використаний цитотест на визначення антигену в 13 (10,7 %) пацієнтів. IgG на 7-у добу після захворювання сягав 6,0 (6,0–8,5), на 20-у добу – 11,2 (7,5–12,0), у 1-й місяць – 6,5 (4,3–8,7), на 2-й місяць – 7,3 (2,4–8,7), на 3-й місяць – 4,5 (2,0–6,7), до кінця 4-го місяця у 3 хворих IgG становив 0.

Аналіз супутньої патології показав, що у 35 (28,9 %) хворих супутньої патології виявлено не було, в інших випадках (71,1 %): гіпертонічна хвороба – 29,8 %, серцево-судинні захворювання – 22,3 %, варикозне розширення вен нижніх кінцівок – 12,4 %, бронхіальна астма – 6,61 %, цукровий діабет – 7,44 %, порушення ритму серця – 5,8 % та ін.

Тяжкість перебігу захворювання [10] розцінювали як легку, середню та тяжку. Таким чином, пацієнти розподілились: 34,4 % – легка, 34,9 % – середня, 30,7 % – тяжка форма.

До початку захворювання COVID-19 антиагреганти (ацетилсаліцилова кислота) отримували 17 пацієнтів, 10 пацієнтів приймали антикоагулянти в профілактичній дозі (варфарин, ривороксабан, дабігатран) з приводу супутньої патології.

Отримані результати були оброблені за допомогою пакету статистичних програм STATISTICA 7.0 for Windows (StatSoft.Inc., США). Нормально розподілені параметри представлені в роботі як середні, стандартні відхилення ($M \pm m$). Дані, розподілені за законом, відмінним від нормального, представлені у вигляді медіани, 25 % квартилей $Me [Q25;Q75]$ та їх 95 % довірчих інтервалів. Для оцінювання відмінностей цих даних використовували дисперсійний аналіз Краскела – Уолліса та U-критерій Манна – Уїтні. Відмінність між групами вважали достовірною при $P < 0,05$. Для отримання коефіцієнта кореляції використовували метод Пірсона.

Результати. Супутня патологія була виявлена у 35 (28,9 %) хворих. Тяжкість перебігу захворювання та супутня патологія представлені у таблиці 1.

Таблиця 1

Супутня патологія та тяжкість перебігу захворювання

Показник	Тяжкий ступінь перебігу (%)
Без супутніх діагнозів	5,7
Гіпертонічна хвороба	55,5
Варикозна хвороба нижніх кінцівок	20,0
Бронхіальна астма	12,5
Цукровий діабет	66,7

Таблиця 2

Рівень D-димера

Показник	1-а група 1-7-а доба (n = 14)	2-а група 7-14-а доба (n = 22)	3-я група 14-21-а доба (n = 18)	4-а група 21-28-а доба (n = 11)
D-димер (нг/мл)	252,5 (125–300)	625 (506–1200)	502,5 (400–625)	500 (290–625)
P	1–2: 0,0009* 1–3: 0,0089* 1–4: 0,12	1–2: 0,0009* 2–3: 0,155 2–4: 0,06	1–3: 0,0089* 2–3: 0,155 3–4: 0,41	1–4: 0,12 2–4: 0,06 3–4: 0,41
Легкий перебіг захворювання	300 (150–625)	608 (325–1520)	505 (449–625)	290 (222–300)
Середній перебіг захворювання	300 (300–300)	608 (506–1100)	374 (300–449)	200 (100–300)
Тяжкий перебіг захворювання	300 (220–300)	592 (506–608)	374,5 (300–449)	200 (100–300)

Примітка. U-критерій Манна – Уїтні,* – відмінність достовірна.

Аналіз показників та динаміки D-димера проведений у 48 пацієнтів. Згідно з часом здавання первинних і повторних аналізів, результати представлені з інтервалом у 7 днів (таблиця 2).

Статистично значуща різниця виявлена між 1, 2 та 3 групами. Дані представлені у вигляді Ме (25–75).

Тромботичні стани були діагностовані у 41 (33,9) хворого на 9,5-у (4–21) добу від початку інфекції COVID-19 (таблиця 3).

Тромбоемболія легеневої артерії виявлена у 14 пацієнтів: масивна у 3 хворих, субмасивна – у 7, не масивна – у 4. Всі пацієнти з ТЕЛА були госпіталізовані у відділення реанімації та інтенсивної терапії, проведена контрастна томографія органів грудної клітки. Восьми пацієнтам був проведений системний тромболізис з наступною антикоагулянтною терапією. Решті 6 пацієнтам вводили гепарин як початкову антикоагуляцію, у подальшому хворі були переведені на прийом пероральних антикоагулянтів. Тромбози глибоких вен були виявлені у 17 пацієнтів, у всіх випадках діагноз підтверджений методом ультразвукового сканування (УЗС) вен нижніх кінцівок, тактика лікування була консервативна. У 8 хворих були артеріальні тромбози. Тромбоз стегново-підколінного сегмента – у 4 хворих, клубового сегмента – в одного, артерій гомілки – у 3 пацієнтів. Усі артеріальні тромбози підтвержені методом КТ-ангіографії або УЗС артерій нижніх кінцівок. Хірургічна тактика була проведена у 4 хворих – виконана тромбектомія з наступною довготривалою антикоагуляцією. В 1 випадку виконано катетерний тромболізис.

Дисперсійний аналіз Краскела – Уолліса показав достовірне зниження рівня антитіл у пацієнтів при порівнянні 1-го та 4-го місяця після одужання – $p = 0,0027$ (рисунок 1).

У віддаленому періоді спостереження на $2,4 \pm 0,4$ місяця після захворювання у 9 пацієнтів виникли тромботичні ускладнення: тромбофлебіт у басейні верхньої порожнистої вени у 4 пацієнтів, тромбоз глибоких вен – у 3, артеріальний тромбоз – у 2 хворих.

Таблиця 3

Локалізація тромбозів у пацієнтів з інфекцією COVID-19 (n = 41)

ТЕЛА (n = 14)	Не масивна	4
	Субмасивна	7
	Масивна	3
ТГВ (n = 17)	Проксимальний	5
	Дистальний	12
Інсульт (n = 2)	Тромбоз внутрішньої сонної артерії	1
	Тромбоз середньомозкової артерії	1
Тромбози АНК (n = 8)	Стегново-підколінний/здухвинний сегмент	4/1
	Артерії гомілки	3

Примітка. ТЕЛА – тромбоемболія легеневої артерії, ТГВ – тромбози глибоких вен, АНК – артерії нижніх кінцівок.

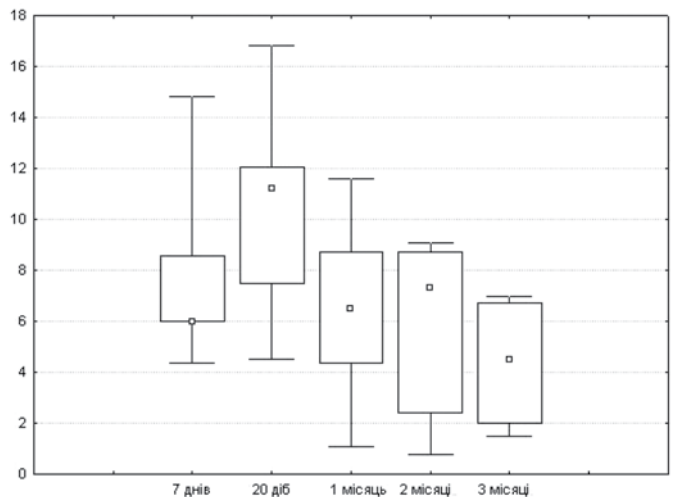


Рисунок 1. Діаграма розмаху. Динаміка змін рівня антитіл (IgG) залежно від часу після захворювання. Максимуму рівень антитіл досягає на 20-у добу і знижується через 1 та 3 місяці

Проведений кореляційний аналіз даних супутньої патології, віку, статі, антропометричних даних не виявив будь-якого взаємозв'язку при виникненні тромботичних станів у пацієнтів з COVID-19 інфекцією.

Обговорення. У літературі особлива увага приділяється пацієнтам із супутньою патологією. Складні ситуації та тяжкий перебіг COVID-19, тромбози частіше виникають у пацієнтів з гіпертонією, цукровим діабетом, хронічним обструктивним захворюванням легень, серцевими захворюваннями, злоякісними новоутвореннями та уражених вірусом імунодефіциту людини [11, 12]. Аналіз наших даних показав, що у пацієнтів без супутньої патології (раніше встановлений діагноз) тяжкий перебіг захворювання відзначався тільки в 5,7 %. З іншого боку, наявність супутньої патології продемонструвала зв'язок із тяжкістю перебігу захворювання – як від легкої, так і до більш тяжкої форми. Наприклад, у пацієнтів з гіпертонічною хворобою в 55,5 % захворювання перебігало у тяжкій формі та в 19,4 % – у середній. Розвиток тотальної пневмонії характерний для пацієнтів з гіпертонічною хворобою, а також демонструє більш тяжкий перебіг захворювання [14]. Деякі автори у своїх дослідженнях демонструють вірогідність розвитку гіпертонічної хвороби після перенесеного COVID-19 [13]. Цікаво, що пацієнти із варикозною хворобою нижніх кінцівок у 20 % мали тяжкий перебіг захворювання, однак у літературі нам не вдалося знайти дані про взаємозв'язок між тяжкістю перебігу захворювання та наявністю варикозного захворювання.

Цукрознижуючі препарати, що використовують для лікування цукрового діабету, можуть впливати на патогенез COVID-19, це може справляти вплив на лікування пацієнтів із цукровим діабетом та COVID-19 [15].

Під час аналізу наших даних ми виявили, що у 66,7 % хворих із цукровим діабетом перебіг COVID-19 був тяжким. За наявності бронхіальної астми захворювання COVID-19 у 87,5 % спостережень відзначався легкий або середній ступінь тяжкості.

Дослідження, що включало результати лікування та обстеження 2266 пацієнтів із COVID-19 та супутньою бронхіальною астмою (6,75 %), продемонструвало, що тяжкість перебігу хвороби у таких пацієнтів була легкою. Автори вважають, що це обумовлено супутньою терапією бронхіальної астми [16].

Підвищені рівні D-димера корелюють із тяжкістю захворювання, однак вони часто зустрічаються у людей в гострій фазі різних інфекційних або запальних захворювань [29]. Аналіз даних D-димера (таблиця 3) показав, що максимальне зростання показника спостерігався на 7–14-у добу захворювання, достовірної різниці в показниках D-димера не виявлено, включаючи термін до 28 діб захворювання. Він залишався в межах 500 нг/мл, таким чином відхилення від норми відзначалося тільки на 7–14-у добу хвороби, показник

нормалізувався до 28-ї доби. Не всім пацієнтам з підтвердженим ТГВ або ТЕЛА інструментальними методами (УЗС або комп'ютерна томографія) проводився додатковий аналіз на D-димер. Проведений аналіз даних 14 пацієнтів, у яких D-димер був вище норми (понад 500 нг/мл), у 3 випадках показник коливався від 11 000 до 10 564 нг/мл – у цих пацієнтів був тромбоз глибоких вен нижніх кінцівок, підтверджений методом УЗС. У решті випадків підвищення D-димера до 725–7000 нг/мл не було пов'язано з тромботичними станами або вони перебігали асимптомно. За даними авторів, які займалися дослідженням стану гемостазу у пацієнтів з COVID-19, зміни мають такий вигляд: протромбіновий та активований частковий тромбопластиновий час можуть не змінюватися, тромбоцити – у межах норми або підвищуються у середньому до $348 \times 10^9/\text{л}$, фібриноген підвищений – 680 мг/дл (від 234 до 1344), D-димер підвищується у всіх випадках, у середньому 4877 нг/мл (від 1197 до 16 954) [30].

Як показують дослідження, збільшення D-димера у пацієнтів на тлі SARS-CoV-2 свідчить про високий ризик тромботичних ускладнень [7, 20, 21], що ще раз наголошує на необхідності проведення ранньої тромбопрофілактики в цій групі пацієнтів.

SARS-CoV-2 взаємодіє з рецептором ACE-2 легеневої тканини [17], ці рецептори також наявні на поверхні ендотеліальних клітин практично всіх органів, але переважно у серці, легенях і нирках [18]. У результаті дії вірусної інфекції в легенях та інших органах виникає дифузний лімфоцитарний ендотеліт, ендотеліальна дисфункція та апоптоз, що може призводити до локального тромбоутворення [5]. Стосовно артеріальних тромбозів, за даними авторів, частота гострої ішемії, що потребує госпіталізації, становить від 3 до 15 % [34, 35]. У пацієнтів з артеріальними тромбозами (n = 8) спостерігалася не зовсім типова локалізація (загальна стегнова артерія та поверхнева стегнова артерія), вірогідніше як наслідок локального пошкодження ендотелію. Таку ж локалізацію тромбозу – артерії нижніх кінцівок – у 71 % випадків відзначають автори, які проаналізували у своїй роботі достатньо велику групу пацієнтів, а саме: 42 хворих з гострою ішемією [35]. Особливістю ішемії був високий відсоток втрати кінцівок або летальності у не зовсім типовій віковій групі пацієнтів віком від 35 років.

Венозний тромбоемболізм – часте ускладнення у пацієнтів, госпіталізованих у відділення інтенсивної терапії, незважаючи на систематичну профілактику тромбозу [6, 19, 22]. Аналіз даних продемонстрував, що пацієнти, які приймали антиагреганти до початку захворювання, у 100 % спостережень мали тяжкий перебіг. За даними літератури, не при всіх вірусних інфекціях приймання ацетилсаліцилової кислоти дає позитивний ефект. Як показав аналіз даних пандемії 1918–1919 рр. (грип Іспанка), у пацієнтів, які приймали ацетилсаліцилову кислоту, відзначався більш

тяжкий перебіг інфекції з розвитком геморагічних ускладнень з боку легень [23], водночас було продемонстровано, що приймання нестероїдних протизапальних препаратів стимулює вірусемію, погіршуючи тим самим перебіг захворювання [24].

Пацієнти, які приймали антикоагулянти ($n = 10$, ривароксабан, дабігатран), переважно мали легкий або середній перебіг захворювання, в жодному випадку не відзначено тяжкого ступеня захворювання та здебільшого не потребували госпіталізації.

Механізми, що беруть участь у тромбозі, пов'язаним з COVID-19, залишаються нез'ясованими та можуть включати в себе, окрім класичних ситуацій, легенеvu тромбоемболію, внутрішньосудинну коагулопатію [19, 25], антиген фактора Віллебранда, що сприяє системному та ендотеліальному запаленню, активність фібриногену та фактора VIII [26], імуноопосередковане пошкодження антифосфоліпидними антитілами [26, 27] та індуковану гіпоксією оклюзію судин [26–28].

У ретроспективному дослідженні проаналізовані дані 449 хворих з тяжкою формою COVID-19, які отримували еноксапарин (від 40 до 60 мг один раз на добу). Відзначено покращення виживаності порівняно з відсутньою фармакологічною профілактикою, особливо у пацієнтів з високим рівнем D-димера [31]. Гострим моментом є використання високих доз у разі тяжкого перебігу хвороби або високих рівнів D-димера. У дослідженні INSPIRATION, в якому проаналізовані дані 600 хворих у критичному стані з COVID-19, які отримували еноксапарин у лікувальній або профілактичній дозі (лікувальна: 1 мг/кг на добу, профілактична: 40 мг на добу), виявлено, що перехід до лікувальної дози не покращив результат тромбозу, використання екстракорпоральної мембранної оксигенації або смертності (відношення ризику [BP] 1,06; 95 % ДІ 0,83–1,36) [32]. Також у дослідженні ACTION (більше 615 випадків), в якому аналізували дані пацієнтів з високим ризиком D-димера, не виявлено відмінностей у групах з профілактичною та лікувальною дозою ривароксабану (15 та 20 мг), в той час як ризики кровотечі були вищими в групі лікувальної дози [33].

Отже, при тромботичних станах у пацієнтів з COVID-19, в яких захворювання перебігає у середній або тяжкій формі, показана стандартна тромбoproфілактика, однак більш тривала – до 2 місяців після одужання.

При середній тяжкості перебігу захворювання можливе використання пероральних антикоагулянтів або низькомолекулярних гепаринів у профілактичній дозі (наприклад, 40 мг підшкірно раз на добу), при масі пацієнта понад 120 кг необхідно розглядати схему 40 мг підшкірно двічі на добу; при тяжкій формі – введення низькомолекулярних гепаринів (1 мг/кг – 1 раз на 12 годин) усім пацієнтам. У разі середнього та тяжкого перебігу захворювання показана тромбoproфі-

лактика з використанням стандартних доз. Можливо, слід розглянути варіант тимчасової відміни антиагрегантів на період лікування COVID-19 з переведенням пацієнтів на антикоагулянти, враховуючи досвід авторів, які аналізували попередні пандемії.

Висновки

1. Необхідно враховувати рівень D-димера: у разі підвищеного рівня (понад 700) – показано призначення профілактичної дози антикоагулянтів, а при рівні понад 2000 нг/мл більш вірогідно наявність асимптомного тромбозу.
2. Проведений аналіз даних не виявив кореляційного зв'язку з факторами ризику тромбозу у пацієнтів з COVID-19.
3. Тромбoproфілактика показана пацієнтам із середньою або тяжкою формою перебігу COVID-19. При середньому ступені тяжкості – в стандартній дозі (НОАК або еноксапарин), а при тяжкій або критичній – у лікувальній дозі.
4. Враховуючи ризики тромботичних станів (виникнення тромбозів), на нашу думку, слід продовжувати тромбoproфілактику антикоагулянтами до 2 місяців після одужання.

Перспективи подальших досліджень: необхідне проведення рандомізованих досліджень з великою вибіркою, а також дослідження можливої появи тромботичних станів у пацієнтів, які перенесли повторну інфекцію COVID-19 у віддаленні строки.

Конфлікт інтересів: відсутній.

Інформація про фінансування: джерелом фінансування наукової роботи та процесу публікації є приватні особи.

Список використаних джерел

References

1. Huang C, Wang Y, Li X, Ren L, Zhao J, Hu Y, et al. Clinical features of patients infected with 2019 novel coronavirus in Wuhan, China. *Lancet*. 2020;395(10223):497-506. [https://doi.org/10.1016/S0140-6736\(20\)30183-5](https://doi.org/10.1016/S0140-6736(20)30183-5)
2. Chen N, Zhou M, Dong X, Qu J, Gong F, Han Y, Qiu Y, Wang J, Liu Y, Wei Y, Xia J, Yu T, Zhang X, Zhang L. Epidemiological and clinical characteristics of 99 cases of 2019 novel coronavirus pneumonia in Wuhan, China: a descriptive study. *Lancet*. 2020;395(10223):507-13. [https://doi.org/10.1016/S0140-6736\(20\)30211-7](https://doi.org/10.1016/S0140-6736(20)30211-7)
3. Boulay F, Berthier F, Schoukroun G, Raybaut C, Gendreikey Y, Blaive B. Seasonal variations in hospital admission for deep vein thrombosis and pulmonary embolism: analysis of discharge data. *BMJ*. 2001;323(7313):601-2. <https://doi.org/10.1136/bmj.323.7313.601>
4. Woodhouse PR, Khaw KT, Plummer M, Foley A, Meade TW. Seasonal variations of plasma fibrinogen and factor VII activity in the elderly: winter infections and death from cardiovascular disease. *Lancet*. 1994;343(8895):435-9. [https://doi.org/10.1016/s0140-6736\(94\)92689-1](https://doi.org/10.1016/s0140-6736(94)92689-1)
5. Varga Z, Flammer AJ, Steiger P, Haberecker M, Andermatt R, Zinkernagel AS, Mehra MR, Schuepbach RA,

- Ruschitzka F, Moch H. Endothelial cell infection and endotheliitis in COVID-19. *Lancet*. 2020;395(10234):1417-8. [https://doi.org/10.1016/S0140-6736\(20\)30937-5](https://doi.org/10.1016/S0140-6736(20)30937-5)
6. Léonard-Lorant I, Delabranche X, Séverac F, Helms J, Pauzet C, Collange O, Schneider F, Labani A, Bilbault P, Molière S, Leyendecker P, Roy C, Ohana M. Acute pulmonary embolism in patients with COVID-19 at CT angiography and relationship to D-dimer levels. *Radiology*. 2020;296(3):E189-E191. <https://doi.org/10.1148/radiol.2020201561>
 7. Cui S, Chen S, Li X, Liu S, Wang F. Prevalence of venous thromboembolism in patients with severe novel coronavirus pneumonia. *J Thromb Haemost*. 2020;18(6):1421-4. <https://doi.org/10.1111/jth.14830>
 8. Zhou F, Yu T, Du R, Fan G, Liu Y, Liu Z, Xiang J, Wang Y, Song B, Gu X, Guan L, Wei Y, Li H, Wu X, Xu J, Tu S, Zhang Y, Chen H, Cao B. Clinical course and risk factors for mortality of adult inpatients with COVID-19 in Wuhan, China: a retrospective cohort study. *Lancet*. 2020;395(10229):1054-62. [https://doi.org/10.1016/S0140-6736\(20\)30566-3](https://doi.org/10.1016/S0140-6736(20)30566-3)
 9. Ackermann M, Verleden SE, Kuehnel M, Haverich A, Welte T, Laenger F, Vanstapel A, Werlein C, Stark H, Tzankov A, Li WW, Li VW, Mentzer SJ, Jonigk D. Pulmonary vascular endothelialitis, thrombosis, and angiogenesis in Covid-19. *N Engl J Med*. 2020;383(2):120-8. <https://doi.org/10.1056/NEJMoa2015432>
 10. Marik P. EVMS critical care COVID-19 management protocol [Internet]. 2020; [cited 2022 Jan 9]. Available from: https://www.sbk-vs.de/images/pdf/downloads/Corona/EVMS_Critical_Care_COVID-19_Protocol.pdf
 11. Ejaz H, Alsrhani A, Zafar A, Javed H, Junaid K, Abdalla AE, Abosalif KOA, Ahmed Z, Younas S. COVID-19 and comorbidities: Deleterious impact on infected patients. *J Infect Public Health*. 2020;13(12):1833-9. <https://doi.org/10.1016/j.jiph.2020.07.014>
 12. Sanyaolu A, Okorie C, Marinkovic A, Patidar R, Younis K, Desai P, Hosein Z, Padda I, Mangat J, Altaf M. Comorbidity and its Impact on Patients with COVID-19. *SN Compr Clin Med*. 2020;2(8):1069-76. <https://doi.org/10.1007/s42399-020-00363-4>
 13. Chen G, Li X, Gong Z, Xia H, Wang Y, Wang X, Huang Y, Barajas-Martinez H, Hu D. Hypertension as a sequela in patients of SARS-CoV-2 infection. *PLoS One*. 2021;16(4):e0250815. <https://doi.org/10.1371/journal.pone.0250815>
 14. Shibata S, Arima H, Asayama K, Hoshida S, Ichihara A, Ishimitsu T, Kario K, Kishi T, Mogi M, Nishiyama A, Ohishi M, Ohkubo T, Tamura K, Tanaka M, Yamamoto E, Yamamoto K, Itoh H. Hypertension and related diseases in the era of COVID-19: a report from the Japanese Society of Hypertension Task Force on COVID-19. *Hypertens Res*. 2020;43(10):1028-46. <https://doi.org/10.1038/s41440-020-0515-0>
 15. Lim S, Bae JH, Kwon HS, Nauck MA. COVID-19 and diabetes mellitus: from pathophysiology to clinical management. *Nat Rev Endocrinol*. 2021;17(1):11-30. <https://doi.org/10.1038/s41574-020-00435-4>
 16. Green I, Merzon E, Vinker S, Golan-Cohen A, Magen E. COVID-19 Susceptibility in Bronchial Asthma. *J Allergy Clin Immunol Pract*. 2021;9(2):684-92.e1. <https://doi.org/10.1016/j.jaip.2020.11.020>
 17. Wrapp D, Wang N, Corbett KS, Goldsmith JA, Hsieh CL, Abiona O, Graham BS, McLellan JS. Cryo-EM structure of the 2019-nCoV spike in the prefusion conformation. *Science*. 2020;367(6483):1260-3. <https://doi.org/10.1126/science.abb2507>
 18. Hamming I, Timens W, Bulthuis ML, Lely AT, Navis G, van Goor H. Tissue distribution of ACE2 protein, the functional receptor for SARS coronavirus. A first step in understanding SARS pathogenesis. *J Pathol*. 2004;203(2):631-7. <https://doi.org/10.1002/path.1570>
 19. Wichmann D, Sperhake JP, Lütgehetmann M, Steurer S, Edler C, Heinemann A, et al. Autopsy findings and venous thromboembolism in patients with COVID-19: a prospective cohort study. *Ann Intern Med*. 2020;173(4):268-77. <https://doi.org/10.7326/M20-2003>
 20. Middeldorp S, Coppens M, van Haaps TF, Foppen M, Vlaar AP, Müller MCA, Bouman CCS, Beenen LFM, Kootte RS, Heijmans J, Smits LP, Bonta PI, van Es N. Incidence of venous thromboembolism in hospitalized patients with COVID-19. *J Thromb Haemost*. 2020;18(8):1995-2002. <https://doi.org/10.1111/jth.14888>
 21. Poissy J, Goutay J, Caplan M, Parmentier E, Duburcq T, Lassalle F, Jeanpierre E, Rauch A, Labreuche J, Susen S; Lille ICU Haemostasis COVID-19 Group. Pulmonary embolism in patients with COVID-19: awareness of an increased prevalence. *Circulation*. 2020;142(2):184-6. <https://doi.org/10.1161/CIRCULATIONAHA.120.047430>
 22. Grillet F, Behr J, Calame P, Aubry S, Delabrousse E. Acute pulmonary embolism associated with COVID-19 pneumonia detected with pulmonary CT angiography. *Radiology*. 2020;296(3):E186-8. <https://doi.org/10.1148/radiol.2020201544>
 23. Starko KM. Salicylates and Pandemic Influenza Mortality, 1918-1919 Pharmacology, Pathology, and Historic Evidence. *Clin Infect Dis*. 2009;49(9):1405-10. <https://doi.org/10.1086/606060>
 24. Jefferies S, Weatherall M, Young P, Evers S, Perrin KG, Beasley CR. The Effect of Antipyretic Medications on Mortality in Critically Ill Patients with Infection: A Systematic Review and Meta-analysis. *Crit Care Resusc*. 2011;13(2):125-31.
 25. McGonagle D, O'Donnell JS, Sharif K, Emery P, Bridgewood C. Immune mechanisms of pulmonary intravascular coagulopathy in COVID-19 pneumonia. *Lancet Rheumatol*. 2020;2(7):e437-45. [https://doi.org/10.1016/S2665-9913\(20\)30121-1](https://doi.org/10.1016/S2665-9913(20)30121-1)
 26. Helms J, Tacquard C, Severac F, Leonard-Lorant I, Ohana M, Delabranche X, et al. High risk of thrombosis in patients with severe SARS-CoV-2 infection: a multicenter prospective cohort study. *Intensive Care Med*. 2020;46(6):1089-98. <https://doi.org/10.1007/s00134-020-06062-x>
 27. Harzallah I, Debliquis A, Drénou B. Lupus anticoagulant is frequent in patients with Covid-19. *J Thromb Haemost*. 2020;18(8):2064-5. <https://doi.org/10.1111/jth.14867>
 28. Grimmer B, Kuebler WM. The endothelium in hypoxic pulmonary vasoconstriction. *J Appl Physiol*. 2017;123(6):1635-46. <https://doi.org/10.1152/japplphysiol.00120.2017>
 29. Medcalf RL, Keragala CB, Myles PS. Fibrinolysis and COVID-19: A plasmin paradox. *J Thromb Haemost*. 2020;18(9):2118-22. <https://doi.org/10.1111/jth.14960>
 30. Panigada M, Bottino N, Tagliabue P, Grasselli G, Novembrino C, Chantarangkul V, Pesenti A, Peyvandi F,

- Tripodi A. Hypercoagulability of COVID-19 patients in intensive care unit: A report of thromboelastography findings and other parameters of hemostasis. *J Thromb Haemost.* 2020;18(7):1738-42. <https://doi.org/10.1111/jth.14850>
31. Tang N, Bai H, Chen X, Gong J, Li D, Sun Z. Anticoagulant treatment is associated with decreased mortality in severe coronavirus disease 2019 patients with coagulopathy. *J Thromb Haemost.* 2020;18(5):1094-9. <https://doi.org/10.1111/jth.14817>
32. Sadeghipour P, Talasaz AH, Rashidi F, Sharif-Kashani B, Beigmohammadi MT, Farrokhpour M, et al. Effect of Intermediate-Dose vs Standard-Dose Prophylactic Anticoagulation on Thrombotic Events, Extracorporeal Membrane Oxygenation Treatment, or Mortality Among Patients With COVID-19 Admitted to the Intensive Care Unit: The INSPIRATION Randomized Clinical Trial. *JAMA.* 2021;325(16):1620-30. <https://doi.org/10.1001/jama.2021.4152>
33. Berger JS, Connors JM. Anticoagulation in COVID-19: reaction to the ACTION trial. *Lancet.* 2021;397(10291):2226-8. [https://doi.org/10.1016/S0140-6736\(21\)01291-5](https://doi.org/10.1016/S0140-6736(21)01291-5)
34. Fournier M, Faille D, Dossier A, Mageau A, Nicaise Roland P, Ajzenberg N, et al. Arterial Thrombotic Events in Adult Inpatients With COVID-19. *Mayo Clin Proc.* 2021;96(2):295-303. <https://doi.org/10.1016/j.mayocp.2020.11.018>
35. Etkin Y, Conway AM, Silpe J, Qato K, Carroccio A, Manvar-Singh P, Giangola G, Deitch JS, Davila-Santini L, Schor JA, Singh K, Mussa FF, Landis GS. Acute Arterial Thromboembolism in Patients with COVID-19 in the New York City Area. *Ann Vasc Surg.* 2021;70:290-4. <https://doi.org/10.1016/j.avsg.2020.08.085>

Thrombotic Conditions in Patients with COVID-19: Dynamics of D-Dimer and Tactics of Anticoagulant Therapy

Andriy O. Nykonenko¹, Heorhii S. Podluzhnyi¹, Nadia A. Koliada², Yuriy A. Levchak⁴, Yevheniy Yu. Hardubey⁵, Iryna V. Zubryk¹, Olga O. Naumova⁶, Olexandr S. Nykonenko², Fedir V. Horlenko³, Serhii O. Matvieiev¹, Olena V. Riabokon¹

¹Zaporizhzhia State Medical University, Zaporizhzhia, Ukraine

²Zaporizhia Medical Academy of Post-Graduate Education Ministry of Health of Ukraine, Zaporizhzhia, Ukraine

³Uzhhorod National University, Uzhhorod, Ukraine

⁴Zakarpattia Regional Clinical Hospital named after A. Novak, Uzhhorod, Ukraine

⁵Kherson City Clinical Hospital named after Ye. Ye. Karabelesh, Kherson, Ukraine

⁶Kolomyychenko Institute of Otolaryngology of the National Academy of Medical Sciences of Ukraine, Kyiv, Ukraine

Abstract. In patients with COVID-19, histological examination of the pulmonary vessels shows serious disorders (local thrombosis and microangiopathy), significantly different to those in the control group composed of patients with influenza. Some studies have shown that coronavirus enters cells by binding angiotensin-converting enzyme 2 which is found mainly on the alveolar epithelium and endothelium. The increase in D-dimer levels is typical for patients with COVID-19. Although many inflammatory processes can affect D-dimer levels, an increase in D-dimer during COVID-19 is more likely to indicate thrombosis.

The aim. To analyze the patients who have suffered from COVID-19 and to determine possible risk factors for the development of thrombotic complications and define the surgical or medical therapy tactics.

Material and methods. The study was conducted from October 2020 to April 2021 in Ukraine (Zaporizhzhia, Uzhhorod, Kherson and Kyiv). We analyzed 121 patients aged 46.9±15.3 years, 64 (52.8%) men and 57 (47.1%) women. All the patients had positive PCR test for COVID-19. The changes in D-dimer were analyzed.

Results. Forty-one (33.9%) patients had thrombotic complications. Pulmonary embolism (PE) was diagnosed in 14 patients, deep vein thrombosis (DVT) in 17, acute stroke in 2 and peripheral artery thrombosis in 8 cases.

An increase in D-dimer level was observed in most patients and was not associated with clinical manifestations of thrombosis. At a D-dimer level of 11,000-10,564 ng/ml the patients had clinical symptoms of thrombotic condition which was confirmed by computed tomography or ultrasound examination. At an increase over 725-7000 ng/ml, there were no clinical signs of thrombosis.

We performed standard medical therapy in patients with PE and DVT. In case of arterial thrombosis open surgery was performed in 4 patients and direct catheter thrombolysis in 1 case.

Conclusion. In our opinion, anticoagulants should be prescribed for patients with a D-dimer level of more than 700 ng/ml. Full anticoagulation is prescribed for severe forms of COVID-19 or confirmed thrombosis. We didn't find any correlation between the development of thrombotic complications in patients with COVID-19 and comorbidities, body mass index and other factors. Medical therapy was successful in all cases of PE and DVT, anticoagulants were prescribed for 1 year. Femoral artery thrombectomy was successfully performed in 4 patients. After direct catheter thrombolysis we got peripheral pulse. In all cases of arterial thrombosis, we prescribed anticoagulants for 2 months after discharge and acetylsalicylic acid for a long time.

Keywords: pulmonary embolism, coronavirus disease 2019, D-dimer, venous thrombosis, arterial thrombosis, thromboprophylaxis, antiplatelet agents.

Стаття надійшла в редакцію / Received: 03.02.2022

Після доопрацювання / Revised: 17.02.2022

Прийнято до друку / Accepted: 23.03.2022